DIE FRAKTUREN DES PROXIMALEN HUMERUS

Klassifikation, operative Therapie, Prognose

Andreas Eisen

Diss
München
1986

Aus der ORTHOPÄDISCHEN KLINIK der Universität München
Kommissarischer Leiter Professor Dr.C.J.Wirth

Die Frakturen des Proximalen Humerus
Klassifikation, operative Therapie, Prognose

Dissertation

zum Erwerb des Doktorgrades der Medizin
an der Medizinischen Fakultät der
Ludwig-Maximilians-Universität zu München

vorgelegt von

Andreas Eisen
aus
München

1985

Mit Genehmigung der Medizinischen Fakultät
der Universität München

Berichterstatter: Professor Dr. W. Keyl

Mitberichterstatter: Professor Dr. C. J. Wirth

Dekan: Professor Dr. W. Spann

Tag der mündlichen Prüfung: 18.2.1986

DISSERTATIONS- UND FOTODRUCK FRANK GmbH
8000 München 2, Gabelsbergerstraße 15, Tel. 2809090

ÜBERSICHT

		Seite
1.	Einleitung	4
2.	Klassifikation und Therapie	
	2.1 Einteilung der Frakturen nach NEER	5
	2.2 Operationsindikationen	7
3.	Eigenes Krankengut	
	3.1 Auswertungsmethode	11
	3.2 Verteilung des Kollektivs	12
	3.3 Spezielle operative Therapie	
	3.3.1 Frische Frakturen	20
	3.3.2 Spätfolgen	25
4.	Nachuntersuchungsergebnisse	
	4.1 Bewertungssystem	26
	4.2 Auswertung	28
5.	Diskussion	
	5.1 Bewertung der Klassifikation n. NEER	45
	5.2 Operative Therapie und Prognose	46
6.	Zusammenfassung	56
7.	Literatur	57

Anhang: Fragebogen
Fallbeispiele

1. EINLEITUNG

Das Schultergelenk hat wie kein anderes Gelenk des menschlichen Körpers außerordentlich große Bewegungsfreiheiten in allen Ebenen. Daher ist im Falle eines Traumas auch eine entsprechende Vielfalt von Frakturformen möglich, sodaß auch für die Therapie differenzierende Überlegungen erforderlich sind.

Nach weitgehend übereinstimmender Meinung werden bereits bei 85 % aller Frakturen des Proximalen Humerus mit konservativer Behandlung gute bis sehr gute Ergebnisse erzielt (8,9,22,25,35,38).

Daher sollte anhand einer Frakturdiagnose (Röntgenbild) bereits eine strenge Operationsindikation gestellt werden können. Des weiteren sollte die Klassifikation Hilfen zur Entscheidung für eine bestimmte Operationsmethode geben, sowie Aussagen zur Prognose ermöglichen.

Da viele gebräuchliche Diagnosen für diesen Zweck zu ungenau sind, stellte NEER 1970 ein Klassifikations-Schema vor, das nun diesen Ansprüchen gerecht werden soll (26).

In dieser Arbeit sollen Aussagen über die Anwendbarkeit der Klassifikation nach NEER getroffen werden. Es soll untersucht werden, welche Frakturtypen mit welcher Operationsmethode behandelt werden können und welche Prognose einzelne Verfahren im Vergleich bei bestimmten Frakturen haben.

2. KLASSIFIKATION UND THERAPIE

2.1 Einteilung der Frakturen nach NEER

In der erstmals von NEER 1970 (26) vorgeschlagenen Klassifikation der proximalen Humerusfrakturen finden zahlreiche bisher angewandte Diagnosen eine genauere Beschreibung, die sowohl die Indikationsstellung zur operativen Therapie, als auch die Prognose erleichtern sollen:

> Subkapitale Humerusfraktur, Humeruskopffraktur, Humeruskopftrümmerfraktur, Luxations-(trümmer-)fraktur, Abduktions- und Adduktionsfraktur, Tuberkulum-majus- oder -minus-Abriß, infra- und pertuberkuläre Fraktur, Frakturen des chirurgischen und anatomischen Humerushalses.

NEER unterteilt die Frakturen des proximalen Humerus einerseits nach anatomischer Lage der Fraktur, andererseits nach der Anzahl der Fragmente des Humeruskopfes, sodaß sich insgesamt 14 verschiedene Frakturtypen in 6 Gruppen ergeben (Abb. 1).

Die Gruppe I umfaßt sämtliche Frakturen mit minimaler Dislokation (weniger als 1 cm unter den einzelnen Fragmenten, Achsendislokation weniger als 45 Grad), die damit keiner operativen Versorgung bedürfen und in der Regel unter konservativer Behandlung eine gute bis befriedigende Prognose haben.

Frakturen der Gruppen II bis VI sind stärker disloziert und müssen operativ behandelt werden, um gravierende Spätfolgen zu vermeiden.

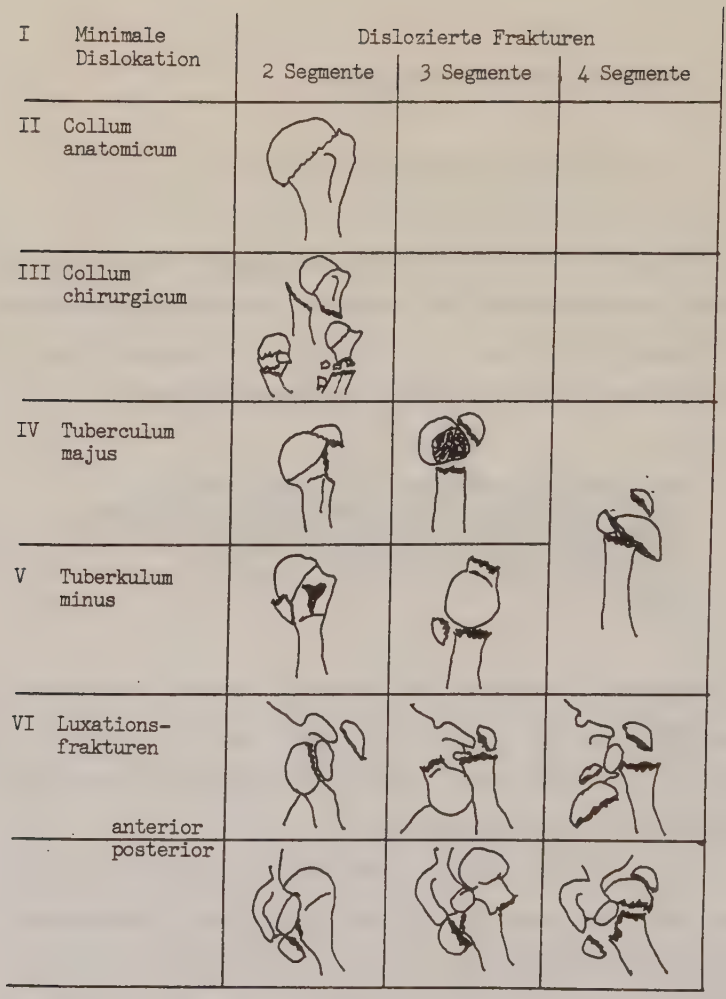

Abb.1: Klassifikation nach NEER

Gruppe II beschreibt Zweisegmentfrakturen des Collum anatomicum, Gruppe III solche des Collum chirurgicum. Die Frakturen mit drei und mehr Fragmenten ohne Luxation werden entsprechend der Beteiligung von Tuberculum majus oder minus den Gruppen IV bzw. V zu geordnet. Alle Luxationsfrakturen werden nach Stellung und Fragmentzahl in Gruppe VI beschrieben.

Die von nicht allen Autoren (27,37,45) entsprechend gewürdigte Beteiligung der humerusseitigen Gelenksfläche, die NEER stets den Luxationsfrakturen zurechnet, sollte wegen ihrer Bedeutung für die Prognose stets Beachtung finden. Eine Beteiligung der Epiphysenfuge ist im NEER-Schema nicht vorgesehen.

2.2 Operationsindikationen:

Über die Indikationen zur operativen Versorgung der Frakturen des Proximalen Humerus herrscht weitgehend Übereinstimmung:

Gruppe I und II

Gering dislozierte und eingestauchte Frakturen, d. h. Achsenkippung kleiner als 45 Grad und mindestensn 50 % Knochenkontakt, sollte man keinem Repositionsmanöver unterziehen, um evtl. erhaltene Gefäßverbindungen nicht gänzlich zu unterbrechen (44). Entsprechend stellen also Frakturen der Gruppe I nach NEER keine Operationsindikation dar.

Auch Frakturen des Collum anatomicum, Gruppe II, die isoliert sehr selten vorkommen, sollten bei geringer Dislokation (weniger als 1 cm) konservativ behandelt werden.

Gruppe III:

Instabil dislozierte Zweisegmentfrakturen des Collum chirurgicum, also Gruppe III A und B können nach geschlossener Reposition mit perkutanen Spickdrähten retiniert werden (7,10,11,14,22,24,25,30). Ist eine offene Reposition erforderlich, bietet sich im Sinne einer Minimalosteosynthese ebenfalls die Anwendung von Kirschnerdrähten, sowie ein von MAGERL (20) beschriebenes übungsstabiles Zuggurtungsverfahren an. Bei jüngeren Patienten ist eine übungsstabile Osteosynthese mit T- oder L-, bzw. Löffelplatten sinnvoll (11,25,42,44). Nicht übungsstabile Osteosynthesen erfordern eine Ruhigstellung z. B. im Thorax-Abduktionsgips für mindestens 2 Wochen. Eine offene Reposition ist nicht zu vermeiden, wenn die Fraktur wegen eines Weichteilinterponates nicht mehr geschlossen reponiert werden kann.

Frakturen der Gruppe IIII 2 C erfordern in der Regel eine Plattenosteosynthese, da die metaphysäre Trümmerzone Bohrdrähten keinen ausreichenden Halt geben würde (44). DE PALMA hält hier jedoch wegen häufiger Pseudarthrosebildung eine konservative Extensionsbehandlung für sinnvoll (28).

GRUPPE IV:

Zweisegmentfrakturen der Gruppe IV sollten fixiert werden, sofern das Tuberkulum majus mehr als 1 cm disloziert ist, da sonst ein Impingementsyndrom mit Einschränkung der Abduktion droht (23,33). Hierfür eignet sich eine Zuggurtung (20), eine von BURRI vorgeschlagene Einlochkrallenplatte, oder die Fixation mit einer Zugschraube bzw. Kombinationen (13).

Frakturen der Gruppe IV 3 und 4, also Mehrfragmentbrüche mit Beteiligung des Tuberculum majus, (sowie Tub. minus bei IV 4) erweisen sich durch den Zug an den Muskelansätzen als nicht mehr stabil reponierbar und sollten in jedem Fall zumindest annähernd mittels Kirschnerdrähten, Schrauben oder Platten rekonstruiert werden (33). Auch hier sollte man gewisse Fehlstellungen zugunsten Humeruskopf-rettender Einstauchung belassen.

GRUPPE V:

Für Typ V 3 gilt entsprechendes, und Typ V 4 ist identisch mit Typ IV 4. Isolierte Frakturen des Tuberculum minus sind sehr selten und gehen meist mit einer Luxation einher, sodaß sie der Gruppe VI zuzuordnen sind.

GRUPPE VI:

Zweisegmentluxationsfrakturen (VI 2) erlauben möglicherweise nach geschlossener Reposition und bei geringer Dislokation einen Verzicht auf operative Therapie, sofern nicht der Pfannenrand verletzt ist, der zur Vermeidung einer habituellen Schulterluxation einer operativen Retention bedarf. Mehrfragmentluxationsfrakturen (VI 3 - 4) bedürfen in aller Regel der offenen Reposition mit osteosynthetischer Adaption bei weitestmöglicher Gewebeschonung (14,21,43). Die konservative Behandlung dieser Frakturen (39) erfordert nach MAGERL's Einschätzung eine außerordentlich große Erfahrung (44). Primär alloplastischer Ersatz ist bei allen Mehrfragmentbrüchen in Erwägung zu ziehen (28), doch liegen bisher wenig befriedigende Erfahrungen vor (2,5,11,18,29,31,42,44). Zu überlegen ist auch im einzelnen Fall, ob nicht die primäre Humeruskopfresektion zu einem annehmbaren funktionellen Ergebnis führen könnte, wie z. B. bei älteren,

nicht mehr im Berufsleben stehenden Menschen (41). Schliesslich sind u. a. von JÄGER und SOSNA nichtanatomische Rekonstruktionsmethoden beschrieben worden (14,16,29,36), die trotz fast immer einsetzender Kopfnekrose oft annehmbare Resultate zeigen.

FRAKTUREN mit EPIPHYSENBETEILIGUNG:

Dislozierte Epiphysenfrakturen können meist geschlossen reponiert und konservativ behandelt werden. Wegen der spontanen Korrekturmöglichkeiten ist ein Repositionsversuch erst ab einer Achsenabweichung größer als 20 Grad notwendig, und die Operationsindikation kann bis zum Alter von 12 Jahren auch bei beträchtlicher Fehlstellung streng gestellt werden (3,28,35,40). Untersuchungen von AITKEN (1), BLOUNT (6) und JONASCH (17) lassen sogar die operative Einrichtung der Oberarmkopfepiphyse wegen möglicher Versteifung des Schultergelenkes bzw. Oberarmkopfnekrose nicht unbedenklich erscheinen. Dennoch müssen instabile Epiphysenfrakturen bei geschlossener Reposition mit transkutanen Bohrdrähten fixiert werden. Auch bei wegen Interposition von Muskel-, Periost- oder Kapselgewebe unumgänglicher offener Reposition (4) sollte man sich auf Kirschnerdrähte beschränken, um die zusätzliche Verletzung der Epiphyse gering zu halten.

PATHOLOGISCHE FRAKTUREN:

Frakturen bei juvenilen Knochenzysten bedürfen der operativen Versorgung, sofern eine irreponible Dislokation besteht. Nach transkutaner oder offener Bohrdrahtfixation verheilen sie in der Regel komplikationslos.

Bei Knochenmetastasen bietet sich die Humeruskopftotalresektion an, sofern damit die Metastase gänzlich entfernt werden kann. Auch ein alloprothetischer Ersatz kann in Erwägung gezogen werden.

SPÄTSCHÄDEN NACH PROXIMALEN HUMERUSFRAKTUREN:

Gelegentlich nach unzureichender konservativer Therapie, falscher Indikationsstellung oder Metallbruch zu beobachtende Pseudarthrosen (32) müssen fixiert werden. Als Alternative bietet sich hier ebenfalls der alloprothetische Ersatz an, der überhaupt von manchen Autoren erst bei Sekundäreingriffen, wie Humeruskopfnekrose (nach konservativer Therapie oder Primäroperationen) und posttraumatischer Gelenksteife favorisiert wird (11,18).

3. EIGENES KRANKENGUT

3.1 Auswertungsmethode

Die Op.-Bücher der Jahre 1964 - 1983 der Staatlichen Orthopädischen Klinik in München wurden nach Operationen bei Frakturen und Frakturfolgen des Proximalen Humerus durchgesehen. Es konnten 64 Proximale Humerusfrakturen ausgewertet werden. Unter Zugrundelegung sowohl der Röntgenbilder als auch der intraoperativen Befunde wurden die Frakturen des Proximalen Humerus im Nachhinein nach NEER klassifiziert. Alle Patienten, deren Anschrift bekannt war, die zum Zeitpunkt der Untersuchung nicht älter als 80 Jahre waren, und deren letztes Nachuntersuchungsergebnis weniger als zwei Jahre nach der Operation dokumentiert war, wurden angeschrieben und zu einem Nachuntersuchungstermin eingeladen; 30 Patienten wurden nachuntersucht.

Durch eine zusätzliche Fragebogenaktion konnten noch 12 weitere, allerdings subjektive klinische Spätergebnisse hinzugewonnen werden (s. Muster des Fragebogens im Anhang). 26 Patienten waren bereits ausreichend nachuntersucht, unbekannt verzogen oder verstorben. Aus den Archiven konnten außerdem 12 klinische und 14 röntgenologische Spätergebnisse übernommen werden. Von den 64 Patienten der Untersuchung liegen somit 55 klinische Spätergebnisse (85,9 %) und 45 röntgenologische Spätergebnisse (70,3 %) vor.

Von 17 Patienten liegen nur **röntgenologische Früh**ergebnisse und von 14 Patienten nur **klinische Früh**ergebnisse vor. Soweit diese in die Auswertung übernommen wurden, sind sie als solche gekennzeichnet (Bewertung in Klammern).

Die sog. Spätergebnisse wurden aus denjenigen Untersuchungen gewonnen, die mindestens 10 Monate nach der Operation vorgenommen wurden. Im Verlauf der Arbeit schien deutlich zu werden, daß innerhalb dieses Zeitraumes Spätfolgen erkennbar werden. Ergebnisse, die nach kürzeren Zeiträumen gefunden wurden, werden als Frühergebnisse bezeichnet.

Die Spätergebnisse wurden zwischen 10 Monaten und 18,5 Jahren nach der Operation gewonnen, durchschnittlich nach 57 Monaten.

3.2 Verteilung des Kollektivs

ZEITPUNKT DER OPERATION:

Von den 64 Operationen am Proximalen Humerus waren 7 wegen Spätfolgen erforderlich und wurden zwischen 4 und 16 Monaten nach der Verletzung vorgenommen.

Vier weitere Fälle stellten reine Metallentfernungen nach Osteosynthesen dar, die an einem auswärtigen Haus vorgenommen worden waren. Demnach wurden 53 am Haus primär versorgte Frakturen ausgewertet. Von diesen 53 Patienten wurden der Klinik 33 nach erfolglosem Therapieversuch in der Regel von einem Krankenhaus der Grundversorgungsstufe zugewiesen. 20 Patienten wurden direkt in die Orthopädische Klinik eingewiesen und hier oft ebenfalls erst nach erfolglosem konservativem Therapieversuch einer Operation zugeführt (Abb.2)

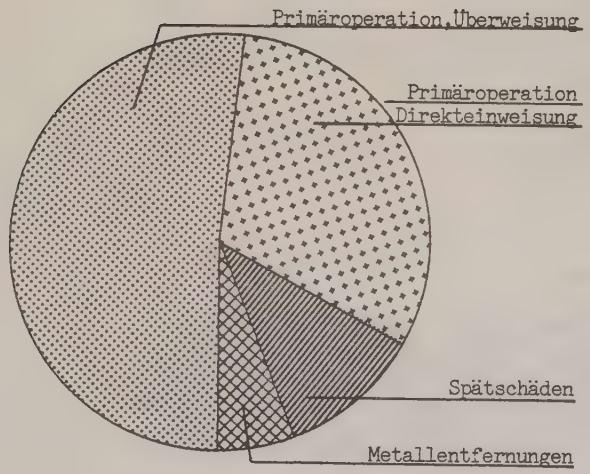

	N	%
Primäroperation,Überweisung	33	51,7
Primäroperation Direkteinweisung	20	31,3
Spätschäden	7	11,0
Metallentfernungen	4	6,0
	64	100

Abb.: 2 Zeitpunkt der Operation (sämtliche Operationen).

So erklärt sich, daß nur 4 Operation noch am Unfalltag erfolgen konnten, 11 am zweiten bis dritten Tag nach dem Unfall, 27 am vierten bis zehnten Tag und 11 am elften bis dreißigsten Tag erfolgten (Abb. 3).

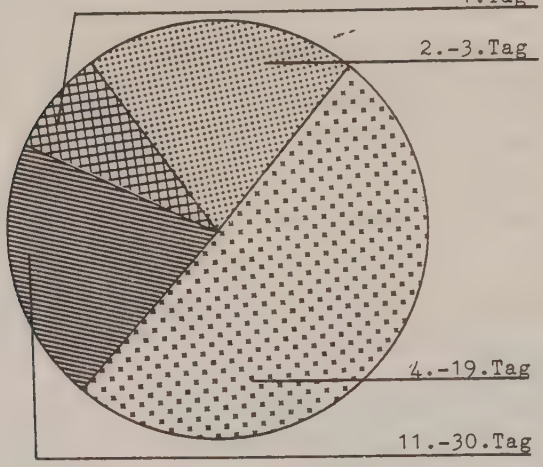

	N	%
1.Tag	4	7,6
2.-3.Tag	11	20,75
4.-19.Tag	27	50,9
11.-30.Tag	11	20,75
	53	100

Abb.: 3 Zeitpunkt der Operation (Primär-Operationen).

ALTERSVERTEILUNG:

Teilt man das Patientenkollektiv in acht Altersgruppen mit 10-Jahresschritten auf, so ergibt sich das Bild von Abb. 4: Die Gruppe der Patienten bis 20 Jahre hat den größten Anteil an den primär operierten proximalen Humerusfrakturen. Der Medianwert bei 14 Jahren wird durch den hohen Anteil von Epiphysenbeteiligungen an den Operationsindikationen bestimmt.

Die Gruppen zwischen 30 und 60 Jahren haben einen höheren Anteil an Spätfolgeoperationen.

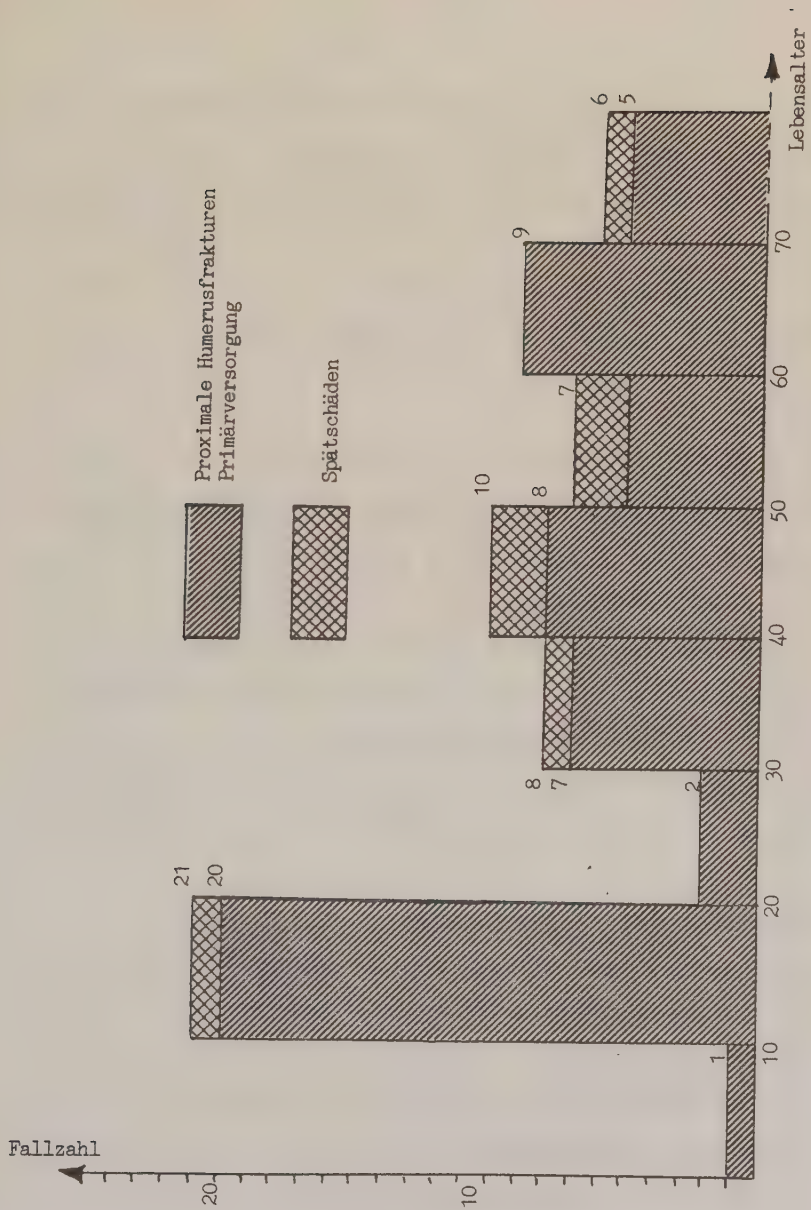

Abb.4: Histogramm Altersverteilung der Operationen nach proximaler Humerusfraktur.

Sicher sind die Frakturen dieser Altersgruppen schwerer und von schlechterer Prognose. Die Abnahme der Fallzahlen in höheren Altersgruppen verdeutlicht, daß bei der Indikationsstellung zur Operation das Alter eine wichtige Rolle spielt: nach Abschluß der Erwerbstätigkeit wird ein schlechteres funktionelles Ergebnis eher in Kauf genommen, als das mit höherem Alter wachsende Risiko einer Operation. (Abb. 4).

UNFALLURSACHEN:

Als Ursache der Frakturen konnten 14 Verkehrsunfälle (22 %) (Fahrrad, Kraftrad, KFZ), 18 Sportunfälle (28 %)(Ski-, Berg-, Reit- und Schulsportunfälle), 23 Stürze zu ebener Erde (36 %) außer Haus und in der Wohnung (darunter ein Sturz bei Krampfanfall), 3 Treppenstürze (5 %) und vier Stürze an der Arbeitsstelle (6 %), meist aus geringer Höhe, ermittelt werden. Zwei Fälle (3 %) waren ohne Angaben der Unfallumstände. Bei 7 Unfällen (11 %) lagen noch weitere Verletzungen vor, bei 5 im Rahmen von Verkehrsunfällen, ein Skiunfall und ein Arbeitsunfall. Alle übrigen 57 Frakturen waren isolierte Verletzungen (89 %).

VERTEILUNG DER FRAKTURTYPEN:

Die 64 Frakturen des Proximalen Humerus wurden im Nachhinein nach NEER klassifiziert. Die sich danach ergebende Verteilung zeigen Abb. 5 und 6 für das Gesamtkollektiv, Abb. 7 den Anteil der Spätschäden.

In der Altersgruppe unter 20 Jahren stellt sich zusätzlich die Frage nach vorgefundenen Epiphysenverletzungen, die siebenmal (33 % der Primärversorgten unter 20 Jahren) vertreten waren.

I Minimale Dislokation 2	Dislozierte Frakturen		
	2 Segmente	3 Segmente	4 Segmente
II Collum anatomicum	1		
III Collum chirurgicum	A B C 5 14 5		
IV Tuberkulum majus		5	16
V Tuberkulum minus		3	
VI Luxations-frakturen anterior	2	1	10
posterior			

Abb.5: Klassifizierung von 64 untersuchten Frakturen des proximalen Humerus nach NEER.

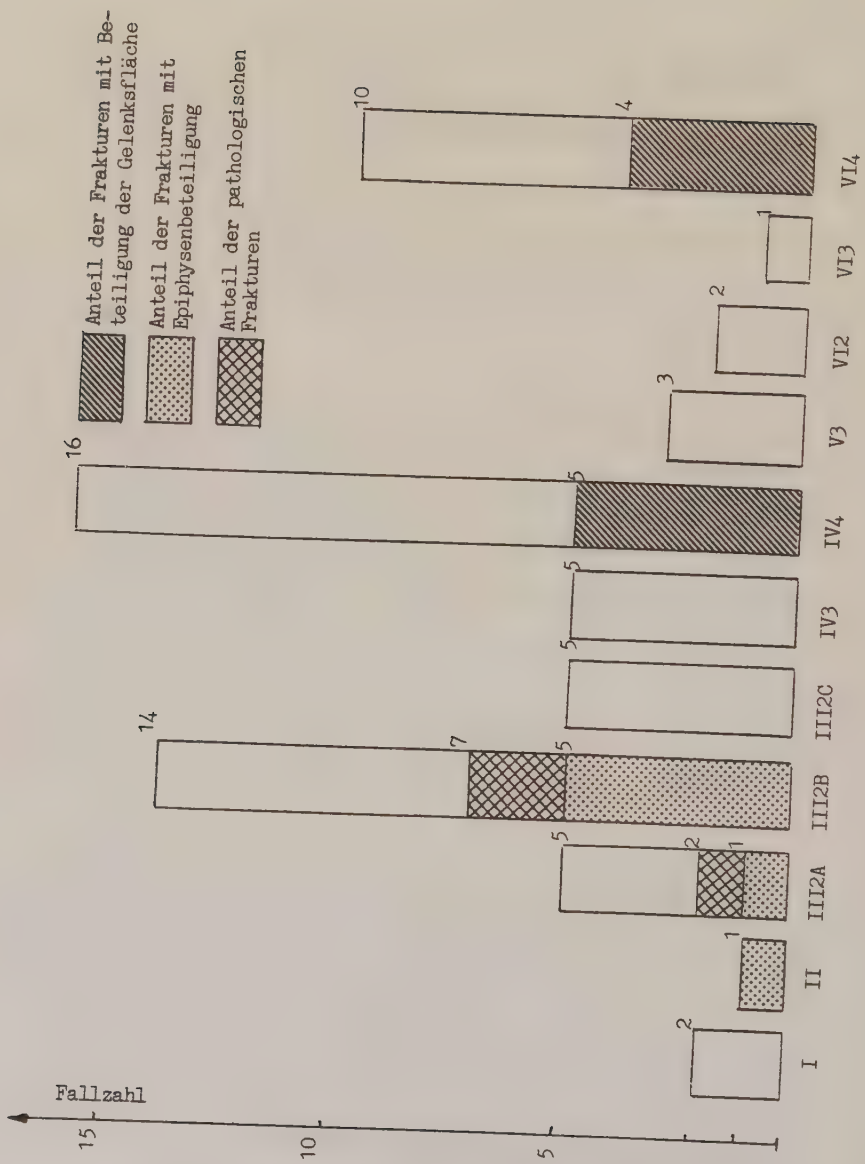

Abb.6: Verteilung der 64 Frakturen des proximalen Humerus nach Typ, Gelenksbeteiligung, Epiphysenbeteiligung, pathologische Frakturen.

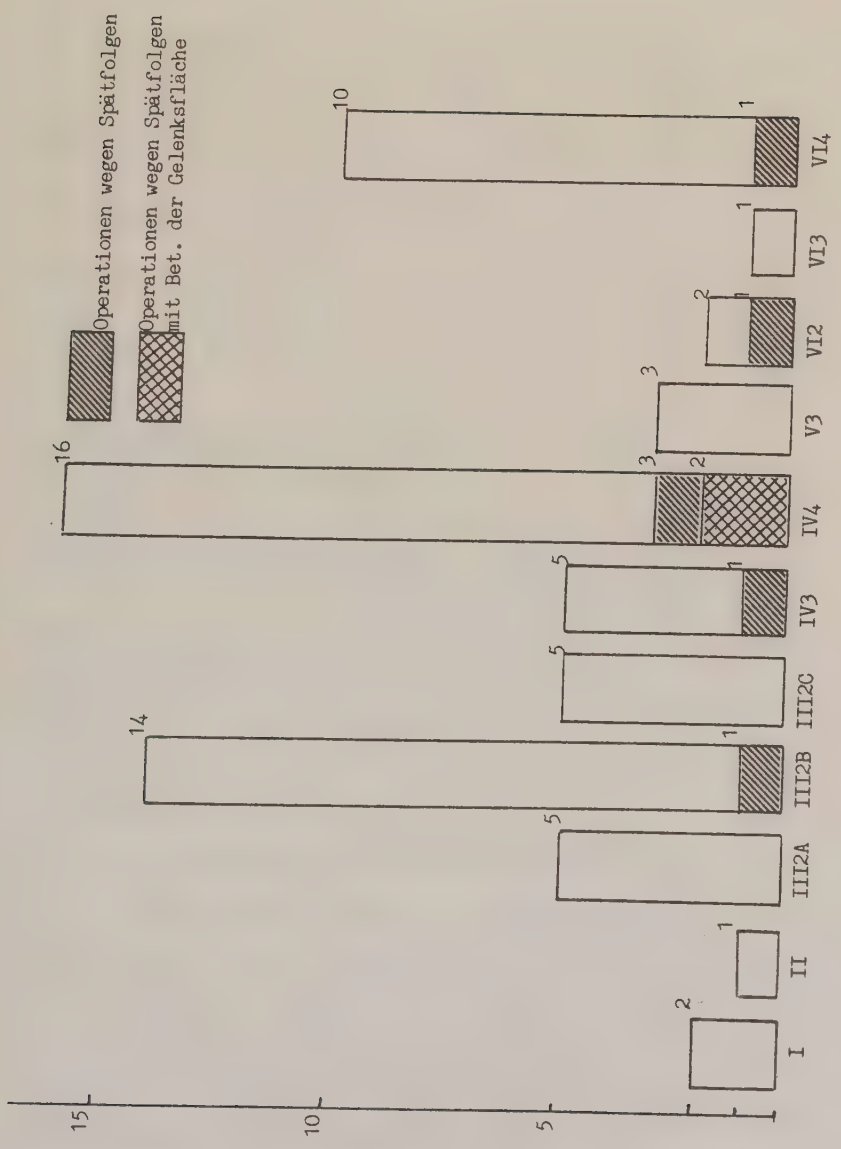

Abb.7: Anteil der Operationen wegen Spätfolgen nach proximaler Humerusfraktur.

Je nach Ausmaß der Epiphysenbeteiligung kann eine AITKEN-I-Fraktur der Gruppe II oder III zugeordnet werden. Im untersuchten Kollektiv wurden eine Fraktur als Typ II klassifiziert, eine Fraktur als Typ III 2 A, fünf als Typ III 2 B. Reine Epiphysensprengungen fanden sich nicht. Auch AITKEN-II- und -III- Frakturen konnten nicht gesehen werden (siehe 6).
Es wurden drei histologisch gesicherte pathologische Frakturen gefunden, zwei bei juveniler Knochenzyste und eine bei Knochenmetastase eines Carcinoms im gynäkologischen Bereich (siehe Abb. 6).
Unter den 7 Spätschäden waren 3 Pseudarthrosen, davon eine nach Typ III 2 B, zwei nach Typ IV 4, drei posttraumatische Gelenksteifen mit in Fehlstellung verheilten Fragmenten, je eine nach Typ IV 3, IV 4 und VI 4, sowie ein Impingementsyndrom nach VI 2, einer nicht fixierten dislozierten Tuberkulum-majus-Absprengung (siehe Abb. 7).
Die Gelenkfläche des Humeruskopfes war insgesamt neunmal beteiligt (siehe Abb. 6), fünfmal bei Typ IV 4, wobei dies zweimal zu Operationen wegen Spätschäden führte (siehe Abb. 7), und viermal bei Typ VI 4.

3.3 Spezielle operative Therapie

3.3.1 Frische Frakturen

Wie bereits aus Abb. 5 ersichtlich, wurden von den 57 primär versorgten Frakturen zwei im Nachhinein als Typ I nach NEER eingestuft, die zumindest als Grenzfallindikation anzusehen sind. Die Indikationen bei Zweisegmentfrakturen wurden meist nach erfolglosem konservativem Therapieversuch gestellt (siehe 3.2), als im Thorax-Abduktionsgips die reponierte Fraktur abermals disloziert war, oder eine geschlossene Reposition nicht zu erreichen war.

Auf der Skala der verschiedenen Operationsmöglichkeiten stellte die geschlossene Reposition mit transkutaner Bohrdrahtfixation das schonendste Verfahren dar, das in 13 Fällen ausreichend war. Es wurden 2 bis 4 Kirschnerdrähte verwendet, die nach einer Ruhigstellung von durchschnittlich vier Wochen im Thorax-Abduktionsgips wieder entfernt wurden. Es folgte krankengymnastische Behandlung, zunächst aus dem zur Schale geschnittenen Gips, der meist nach weiteren 14 Tagen abgelegt werden konnte. Eine vergleichbare Nachbehandlung erfuhren die Patienten, bei denen eine offene Reposition mit nicht übungs-stabiler Drahtosteosynthese erforderlich war. Das war bei 20 Patienten der Fall.

Übungsstabile Plattenosteosynthesen wurden bei 11 Patienten mit Frakturen der Gruppe III 2 C, IV 3, IV 4, VI 3 und VI 4 vorgenommen und erforderten eine 4-tägige Ruhigstellung im Desault-Verband mit anschliessender intensiver krankengymnastischer Behandlung. In der Regel wurden T-Platten und zusätzlich Spongiosaschrauben zur Fixation größerer Fragmente verwendet. Die Metallentfernung erfolgte zwischen vier und sechzehn Monaten nach der Operation, durchschnittlich nach neun Monaten. In einem Fall lag die Platte zum Zeitpunkt der Nachuntersuchung bereits neun Jahre ohne Beschwerden oder Komplikationen zu verursachen.

Bei Drei- und Viersegment(-Luxations)frakturen erschienen die intraoperativen Verhältnisse einen anatomischen Rekonstruktionsversuch oft nicht mehr zu ermöglichen, sodaß in sechs Fällen eine komplette, in zwei Fällen eine Teil-Resektion des Humeruskopfes vorgenommen wurde. Dabei wurde dreimal das Kalottenfragment und einmal lyophilisierte Dura interponiert. In den Fällen von primärer Totalresektion erfolgte die Refixation der Rotatorenmanschette am Schaft mittels lyophilisierter Dura.

Abbildung 8 schlüsselt die angewandten Operationsverfahren nach den Frakturtypen auf. Dazu gelten folgende Erläuterungen:

1) Hier handelt es sich um eine pathologische Fraktur bei Carcinom-Metastase, die die Indikation zur Resektion stellen liess.

2) In Anbetracht des hohen Lebensalters und bereits bestehende Pflegebedürftigkeit wurde hier kein Rekonstruktionsversuch unternommen.

3) Hier wurde der Humerusstumpf mit lyophilisierter Dura im Sinne einer Interpositon überzogen.

Es fällt zunächst auf, daß von den 33 Bohrdrahtosteosynthesen immerhin ein Drittel (N = 11) bei Drei- und Viersegment(-lux.)-frakturen vorgenommen wurde, um eine weitgehende Fragment- und Gewebeschonung zu erreichen. Die aufwendigeren Plattenosteosynthesen blieben dagegen ausschliesslich den schwereren Frakturen vorbehalten, ebenso wie die Resektions- und Interpositionsverfahren, mit Ausnahme der oben erläuterten Fälle.

Typ	geschlossene Rep. mit BD-Fixation	offene Repos mit BD-Fix.	Plattenosteosynthese	Platten- u. Schraubenosteosynthese	Teilresektion mit Kalotteninterposition	Totalresektion	Summe
I	X X						2
II		X					1
III 2A	X X X	X X					5
III 2B	X X X X	X X X X				X 1)	13
III 2C		X X	X			X 2)	4
IV 3	X X X			X			4
IV 4	X	X X	X	X X X X	X	X	11
V 3		X		X			2
VI 2		X					1
VI 3						X	1
VI 4		X X X		X X	X X	X 3)	9
Summe	13	20	2	9	3	6	53

Abb.8: Aufschlüsselung der 53 am Haus primärversorgten proximalen Humerusfrakturen nach Frakturtyp und Operationsverfahren.

Die vier primär auswärts operierten Patienten, die am Haus die Metallentfernung vornehmen liessen und danach hier weiter betreut wurden und deshalb mit in die Untersuchung eingingen, wurden wie in Abb. 9 dargestellt, operiert.

Typ	Rushpin	Schraube m. Rushpin	Plattenosteosynthese	Summe
III 2 C			X	1
V 4	X	X		2
V 4	X			1
Summe	2	1	1	4

Abb. 9: Auswärts primärversorgte proximale Humerusfrakturen nach Frakturtyp und OP-Verfahren.

3.3.2 Spätfolgen

Die bereits in Abb. 7 klassifizierten Spätschäden nach Frakturen des proximalen Humerus wurden zwischen 4 und 16 Monaten nach dem Unfall operiert, durchschnittlich nach 7,6 Monaten. Eine Übersicht über die Art der Spätschäden sowie die entsprechenden Operationen gibt Tab. 9.

Die Pseudarthrosen konnten in einem Fall reseziert und mittels Rushpin und Cerclagen fixiert werden, in einem Fall war wegen Osteoporose des Humeruskopfes und arthrotischer Destruktion der Gelenkfläche nur noch eine Totalresektion möglich. Im dritten Fall wurde eine Resektion von Pseudarthrose und einem Großteil des Humeruskopfes vorgenommen, die Kalotte wurde mittels Zugschraube interponiert.

Die posttraumatische Gelenksteife mit in Fehlstellung verheilten Fragmenten wurde einmal mit Teilresektion des behindernden Fragmentes, einmal mit Rotationsosteotomie und einmal mit Alloprothese versorgt.

Bei dem Impingementsyndrom wurde durch Entfernung des Lig. acromio-coracoidale und eines Teils des Akromions der subacromiale Raum erweitert.

4. NACHUNTERSUCHUNGSERGEBNISSE

4.1 Bewertungssystem

Die oft noch intraoperativ angefertigten Röntgenaufnahmen nach osteosynthetischer Versorgung wurden im Nachhinein nochmals auf das PRIMÄRE REPOSITIONSERGEBNIS hin begutachtet, wobei maximal vier Punkte vergeben wurden.

4 Punkte: anatomische Reposition
3 Punkte: annähernd anatomische Rekonstruktion
2 Punkte: befriedigend und ausreichend
1 Punkt: unbefriedigend.

Das KLINISCHE ERGEBNIS wurde unterteilt in die Beurteilung des Ausmaßes von Schmerz, Beweglichkeit und Kraft, wobei ebenfalls maximal vier Punkte nach den folgenden Kriterien vergeben wurden:

Schmerz:

4 Punkte: Kein Schmerz, Wetterfühligkeit,
3 Punkte: gelegentlich Schmerz, bei schwerer Belastung
2 Punkte: häufiger Schmerz, bei mittlerer Belastung, Liegen auf der Schulter nicht möglich.
1 Punkt: Schmerz bei geringer Belastung, starker und Dauerschmerz.

Beweglichkeit:
(Aktive Abduktion des gestreckten Armes unter voller Mitbewegung der Scapula).

4 Punkte: über 160 Grad, freie Beweglichkeit
3 Punkte: 120 - 160 Grad, geringe Einschränkung,
2 Punkte: 90 - 120 Grad, deutliche Einschränkung,
1 Punkt: unter 90 Grad, starke Einschränkung, Steife.

Kraft:

4 Punkte: seitengleich
3 Punkte: leicht reduziert
2 Punkte: ca. um die Hälfte reduziert,
1 Punkt: um zwei Dirttel und mehr reduziert.

DAS RÖNTGENSPÄTERGEBNIS wurde gleichfalls mit maximal vier Punkten bewertet:

4 Punkte: anatomische Rekonstruktion
3 Punkte: leichte Achsenfehlstellung, leichte Arthrose geringe Verkalkungen, Periarthropathie, Umbauvorgänge,
2 Punkte: mittlere Arthrose, massive Verkalkungen,
1 Punkt: schwere Arthrose, schwere Schädigung des gesamten Gelenkes, fehlendes Gelenk, Totalnekrose des Humeruskopfes.

Die Punktzahl des KLINISCHEN GESAMTERGEBNISSES für den Einzelfall ergibt sich aus dem auf eine ganz Zahl gerundeten arithmetischen Mittelwert der Punktzahlen für die Abschnitte Schmerz, Beweglichkeit und Kraft.

4 Punkte: sehr gut
3 Punkte: gut
2 Punkte: befriedigend bis ausreichend
1 Punkt: unbefriedigend.

Die Durchschnittswerte der Gruppen ($\bar{x}_A$) wurden auf eine Dezimalstelle gerundet.

4.2 Auswertung

Die Tabellen 2 - 16 geben die Untersuchungs (Teil)-Ergebnisse für die Einzelfälle und die verschiedenen Gruppen wieder. Dazu gelten folgende **Erläuterungen:**

(3) = Untersuchungsergebnisse, die nach weniger als 10 Monaten gewonnen wurden, jedoch zur Berechnung des Durchschnittswertes herangezogen wurden.

Ø = Fälle bei denen ein Nachuntersuchungs(teil)-Ergebnis nicht gewonnen werden konnte. Sie gehen nicht in die Durchschnittsberechnung mit ein.

<u>3</u> = (in Tabelle 2) Fälle, die Komplikationen im frühen Verlauf zeigten.

<u>20</u> = (in Tab. 1) Mehrsegment(lux.)-frakturen mit Beteiligung der Gelenkskalotte.

* = (in Tabelle 2). In diesem Fall wurde das Nachuntersuchungsergebnis gewonnen, nachdem im Gefolge einer tiefen Infektion eine sekundäre Totalresektion erforderlich wurde. Einordnung wäre auch unter "Spätfolgeoperationen" und "Totalresektion" möglich.

Typ	geschlossene Rep. mit HD-Fixation	offene Repos. mit HD-Fix.	Plattenosteosynthese	Platten- u. Schraubenosteosynthese	Teilresektion mit Kalotteninterposition	Totalresektion	arith.M. Median
I	45 14						29,5
II		14					
III 2A	56 15 08	16 19					22,8 16
III 2B	18 16 12 40	11 14 16 12 14 14 14 19				64	20,3 16
III 2C		13 40	28			81	40,5 34
IV 3	85 45 42			71			60,7 58
IV 4	45	61 37	41	53 38 21 55 47	73	86	50,6 47
V 3		13		58			35,5 35,5
VI 2		15					
VI 3						64	
VI 4		40 64 68		44 69	38 54	20 36	48,1 44
arith.M	33,9	24,9	34,5	50,6	55,0	58,5	37,7
Median	40	15,5		53	38	64	38

Tab. 1: Lebensalter der Patienten mit Proximaler Humerusfraktur, Primärversorgung. (Die Positionen der Zahlen in dieser Tabelle entsprechen den Positionen in den Bewertungstabellen.)

Typ	geschlossene Rep. mit BD-Fixation	offene Repos. mit BD-Fix.	Plattenosteosynthese	Platten- u. Schraubenosteosynthese	Teilresektion mit Kalotten-interposition	Totalresektion	$\overline{x}_A$
I	I(4)(4) I I	I I I	I I I	I I I	I I I	I I I	4,0
II	I I I	I4 I I	I I I	I I I	I I I	I I I	4,0
III 2A	I4 4 4 I I	I4 4 I I	I I I	I I I	I I I	I I I	4,0
III 2B	I4 4 (4)(4) I I	I4 4 4 4 I I(3)4 4 3	I I I	I I I	I I I	I(1) I I	3,6
III 2C	I I I	IØ 3 I I	I4 I I	I I I	I I I	IØ I I	3,5
IV 3	I(3)3 4 I I	I I I	I I I	I3 I I	I I I	I I I	I(3,6)
IV 4	I4 I I	I2 3 I I	I(2) I I	I1 3 3 3 I3 I I3	I I I	I(1) I I	I(2,6) 2,8
V 3	I I I	I4 I I	I I I	I3 I I	I I I	I I I	I(3,5)
VI 2	I I I	I4 I I	I I I	I I I	I I I	I I I	I(4,0)
VI 3	I I I	I I I	I I I	I I I	I I I	I(1) I I	I(1,0) 2,6
VI 4	I I I	I3 4 3 I I	I I I	I2* 3 I I	I(1) 2 I I	I1 4 I I	I(2,6)
$\overline{x}_A$	I I 3,8	I I 3,6	I I 2,8	I I 2,0	I I 1,6	I I 3,2	

Tab.2: Klinisches Gesamtergebnis der Operation nach Proximaler Humerusfraktur, Primärversorgung.

Typ	geschlossene Rep. mit HD-Fixation	offene Repos. mit HD-Fix.	Plattenosteosynthese	Platten- u. Schraubenosteosynthese	Teilresektion mit Kalotteninterposition	Totalresektion	$\overline{x}_A$
I	I 4 4 I I	I I I	I I I	I I I	I I I	I I I	4,0
II	I I I	I 4 I I	I I I	I I I	I I I	I I I	4,0
III 2A	I 4 4 4 I I	I 4 4 I I	I I I	I I I	I I I	I I I	4,0
III 2B	I 4 4 4 4 I I	I 4 3 4 4 I I 4 3 4 3	I I I	I I I	I I I	I 1 I I	3,5
III 2C	I I I	I Ø 3 I I	I 4 I I	I I I	I I I	I Ø I I	3,5
IV 3	I 3 3 4 I I	I I I	I I I	I 3 I I	I I I	I I I	I(3,6)
IV 4	I 4 I I	I 2 3 I I	I 2 I I	I 1 4 3 3 I I 3	I 4 I I	I 1 I I	I(2,7) 3,0
V 3	I I I	I 4 I I	I I I	I 4 I I	I I I	I I I	I(4,0)
VI 2	I I I	I 3 I I	I I I	I I I	I I I	I I I	I(3,0)
VI 3	I I I	I I I	I I I	I I I	I I I	I 1 I I	I(1,0) 2,9
VI 4	I I I	I 3 4 3 I I	I I I	I 4 4 I I	I 2 2 I I	I 2 4 I I	I(3,1)
$\overline{x}_A$	I I 3,8	I I 3,5	I I 3,2	I I 2,7	I I 1,8	I I 3,2	

Tab. 3: Klinisches Ergebnis der Operationen nach Proximaler Humerusfraktur, Primärversorgung, Abschnitt "Schmerz".

Typ	geschlossene Rep. mit HD-Fixation	offene Repos. mit HD-Fix.	Plattenosteosynthese	Platten- u. Schraubenosteosynthese	Teilresektion mit Kalottenimposition	Totalresektion	$\overline{x}_A$
I	I4 4 I I	I I I	I I I	I I I	I I I	I I I	4,0
II	I I I	I4 I I	I I I	I I I	I I I	I I I	4,0
III 2A	I3 4 4 I I	I4 4 I I	I I I	I I I	I I I	I I I	3,8
III 2B	I4 4 3 3 I I	I4 4 3 4 I I3 4 4 3	I I I	I I I	I I I	IØ I I	3,6
III 2C	I I I	IØ 3 I I	I4 I I	I I I	I I I	IØ I I	3,5
IV 3	I2 3 4 I I	I I I	I I I	I2 I I	I I I	I I I	I(2,8)
IV 4	I4 I I	I1 3 I I	I2 I I	I1 3 2 2 I I3	I2 I I	I1 I I	I(2,0) 2,5
V 3	I I I	I4 I I	I I I	I2 I I	I I I	I I I	I(3,0)
VI 2	I I I	I4 I I	I I I	I I I	I I I	I I I	I(4,0)
VI 3	I I I	I I I	I I I	I I I	I I I	I1 I I	I(1,0) 2,1
VI 4	I I I	I2 3 3 I I	I I I	I2 2 I I	I1 1 I I	I1 3 I I	I(2,0)
$\overline{x}_A$	I I 3,5	I I 3,2	I I 2,3	I I 1,3	I I 1,5	I I 2,9	

Tab.4: Klinisches Ergebnis der Operationen nach Proximaler Humerusfraktur, Primärversorgung, Abschnitt "Beweglichkeit".

Typ	geschlossene Rep. mit HD-Fixation	offene Repos. mit HD-Fix.	Plattenosteosynthese	Platten- u. Schraubenosteosynthese	Teilresektion mit Kalotteninterposition	Totalresektion	$\bar{x}_A$
I	4 4 I I	I I I	I I I	I I I	I I I	I I I	4,0
II	I I I	4 I I	I I I	I I I	I I I	I I I	4,0
III 2A	4 4 4 I I	4 4 I I	I I I	I I I	I I I	I I I	4,0
III 2B	4 4 4 4 I I	4 4 3 4 I 3 4 4 3	I I I	I I I	I I I	Ø I I	3,8
III 2C	I I I	Ø 3 I I	4 I I	I I I	I I I	Ø I I	3,5
IV 3	3 3 4 I I	I I I	I I I	3 I I	I I I	I I I	(3,3)
IV 4	4 I I	3 4 I I	2 I I	2 3 3 3 I 3	3 I I	1 I I	(2,8) 3,0
V 3	I I I	4 I I	I I I	3 I I	I I I	I I I	(3,5)
VI 2	I I I	4 I I	I I I	I I I	I I I	I I I	(4,0)
VI 3	I I I	I I I	I I I	I I I	I I I	1 I I	(1,0) 2,5
VI 4	I I I	3 4 3 I I	I I I	2 2 I I	1 2 I I	1 4 I I	(2,4)
$\bar{x}_A$	3,8	3,6	2,7		2,0	1,8	3,1

Tab.5: Klinisches Ergebnis der Operationen nach Proximaler Humerusfraktur, Primärversorgung, Abschnitt "Kraft".

Typ	geschlossene Rep. mit HD-Fixation	offene Repos. mit HD-Fix.	Plattenosteosynthese	Platten- u. Schraubenosteosynthese	Teilresektion mit Kalotten-interposition	Total-resektion	$\bar{x}_A$
I	3 3						3,0
II		4					4,0
III 2A	2 4 4	3 3					3,2
III 2B	3 3 3 4	4 3 4 4			1		3,0
III 2C		2 3	3		1		2,6
IV 3	1 3 3			3			
IV 4	3	1 3	3	3 3 2 3 2	1		2,4
V 3		2		3			
VI 2		2					
VI 3					1		2,1
VI 4		3 3 2		2 3	3 2	1 1	
$\bar{x}_A$	3,0	3,0	2,7		2,3	1,0	2,7

Tab.6: Röntgenologische Repositionsfrühergebnisse der Operationen nach Proximaler Humerusfraktur, Primärversorgung.

Typ	geschlossene Rep. mit HD-Fixation	offene Repos. mit HD-Fix.	Plattenosteosynthese	Platten- u. Schraubenosteosynthese	Teilresektion mit Kalotteninterposition	Totalresektion	$\overline{x}_A$
I	I4 (4) I I	I I I	I I I	I I I	I I I	I I I	4,0
II	I I I	I4 I I	I I I	I I I	I I I	I I I	4,0
III 2A	I3 3 Ø I I	I4 3 I I	I I I	I I I	I I I	I I I	3,3
III 2B	I4 4 Ø Ø I I	I4 (4) Ø 4 I IØ Ø 4 2	I I I	I I I	I I I	IØ I I	3,7
III 2C	I I I	IØ 3 I I	I4 I I	I I I	I I I	IØ I I	3,5
IV 3	IØ Ø Ø I I	I I I	I I I	I3 I I	I I I	I I I	(3,0)
IV 4	I3 I I	I1 3 I I	IØ I I	I1 2 1 3 I I3	I1 I I	IØ I I	(2,0) 2,3
V 3	I I I	I4 I I	I I I	I3 I I	I I I	I I I	(3,5)
VI 2	I I I	I3 I I	I I I	I I I	I I I	I I I	(3,0)
VI 3	I I I	I I I	I I I	I I I	I I I	IØ I I	2,1
VI 4	I I I	IØ 3 3 I I	I I I	I1 1 I I	IØ 1 I I	I1 1 I I	(1,6)
$\overline{x}_A$	I I 3,6	I I 3,3	I I	2,2	I I 1,0	I I 1,0	I I 2,6

Tab.7: Röntgenologische Spätergebnisse der Operationen nach Proximaler Humerusfraktur, Primärversorgung.

	Rushpin	Schraube mit Rushpin	Plattenosteosynthese	
III 2 C			3/3/3/4//2/3/3/ 64 Jahre	
IV 4	4/4/3/4//3/2/ 67 Jahre	3/4/2/3//Ø/2/ 64 Jahre		
V 3	3/3/2/3//Ø/2 46 Jahre			
$\bar{x}$ A		3,6/3,5/2,5/3,5//3,0/2,6 60,4 Jahre		

Tab. 8: Ergebnisse auswärts versorgter proximaler Humerusfrakturen. (Die Werte erscheinen in der Reihenfolge: Gesamtergebnis, Schmerz, Beweglichkeit, Kraft, Röntgenfrüh- und Spätergebnis).

Typ	Alter	Spätfolge	Operation	Klin.Ges.	Schmerz	Bewegl.	Kraft	Rö.spät	Rö.früh	Komplikation
III 2B		Pseudarthrose	Resektion d.Pseudarhtrose	2	2	2	2	3	1	Axillaris-schädigung
IV 3	73	Frozen shoulder	Endoprothese	1	1	1	1	1	1	Sudeck' Dystrophie
IV 4	56	Pseudarthrose	Resektion d.Humeruskopfes	(2)	(2)	(1)	(2)	Ø	Ø	(verstorben)
IV 4	38	Pseudarthrose	Resektion d.Pseudarthrose Rushpins,Drahtcerclagen	2	3	1	3	3	1	
IV 4	18	Frozen shoulder	Teilresektion d.Humeruskopfes	3	4	2	4	Ø	2	
VI 2	43	Impingement-Syndrom	Teilresektion d.Acromions, Res.d.Lig.acromiocoracoid.	3	3	3	4	2	3	
VI 4	44	Frozen shoulder	Arthrolyse,Acromiectomie Rotationsosteosynthese	2	2	1	2	3	2	
$\overline{x}_A$	44,6			2,1	2,4	1,6	2,6	2,4	1,7	

Tab.9: Ergebnisse der Operationen bei Spätfolgen nach proximaler Humerusfraktur

Typ	Alter	Klin. Gesamtergebnis	Schmerz	Beweglichkeit	Kraft	Röntgen-Frühergebnis	Röntgen-Spätergebnis
IV 4	53	1	1	1	2	3	1
IV 4	38	3	4	3	3	3	2
IV 4	21	3	3	2	3	2	1
IV 4	73	3	4	2	3	2	1
IV 4	18	3	4	2	4	∅	2
VI 4	38	2	3	1	3	3	1
VI 4	44	3	4	2	2	2	1
VI 4	20	1	2	1	1	1	1
VI 4	36	4	4	3	4	1	1
$\bar{x}_A$	37,9	2,6	3,2	1,9	2,8	2,1	1,2

Tab.10: Zusammenstellung der Frakturen des proximalen Humerus mit Beteiligung der Gelenksfläche.

Typ \ y	Anzahl der Fälle mit y Punkten: 4	3	2	1	0	Durchschnittswerte: Gruppe	Übergruppen
I	2					4,0	
II	1					4,0	
III 2A	5					4,0	
III 2B	10	2	1	1		3,5	3,6
III 2C	1	2			2	3,3	
IV 3	1	3		1		2,8	
IV 4	2	7	3	2		2,6	2,8
V 3	1	4				3,2	
VI 2	1	1				3,5	
VI 3				1		1,0	2,8
VI 4	2	4	2	2		2,6	2,5
Summe Fälle	26	23	7	2	64		

Tab.11: Sämtliche Operationen nach Proximaler Humerusfraktur, Klinisches Gesamtergebnis.

Typ \ y	Anzahl der Fälle mit y Punkten: 4	3	2	1	0	Durchschnittswerte: Gruppe	Übergruppen	
I	2					4,0		
II	1					4,0		
III 2A	5					4,0		
III 2B	9	3	1	1		3,4	3,5	
III 2C	1	2			2	2,0		
IV 3	1	3		1		2,8		
IV 4	7	4	3	2		3,0	3,0	
V 3	2	1				3,7		
VI 2		2				3,0		
VI 3				1		1,0	2,7	2,8
VI 4	4	2	4			3,0		
Summe Fälle	32	17	8	5	2	64		

Tab.12: Sämtliche Operationen nach Proximaler Humerusfraktur, Abschnitt "Schmerz".

Typ \ y	Anzahl der Fälle mit y Punkten: 4	3	2	1	0	Durchschnittswerte: Gruppe	Übergruppen	
I	2					4,0		
II	1					4,0		
III 2A	4	1				3,8		
III 2B	7	5	1		1	3,5	3,5	
III 2C	1	2			2	3,3		
IV 3	1	1	2	1		2,4		
IV 4	1	4	7	4		2,1	2,3	
V 3	1		2			2,7		
VI 2	1	1				3,5		
VI 3				1		1,0		2,1
VI 4		3	3	4		1,9	1,8	
Summe Fälle	19	17	15	10	3	64		

Tab.13: Sämtliche Operationen nach Proximaler Humerusfraktur, Abschnitt "Beweglichkeit".

Typ \ y	Anzahl der Fälle mit y Punkten: 4	3	2	1	0	Durchschnittswerte: Gruppe	Übergruppen	
I	2					4,0		
II	1					4,0		
III 2A	5					4,0		
III 2B	9	3	1		1	3,2	3,7	
III 2C	2	1			2	3,7		
IV 3	1	3		1		2,8		
IV 4	5	7	3	1		3,0	3,0	
V 3	1	2				3,4		
VI 2	2					4,0		
VI 3				1		1,0	1,9	2,2
VI 4	2	2	4	2		2,2		
Summe Fälle	30	18	8	5	3	64		

Tab.14: Sämtliche Operationen nach Proximaler Humerusfraktur, Abschnitt "Kraft".

Typ \ y	Anzahl der Fälle mit y Punkten: 4	3	2	1	0	Durchschnittswerte: Gruppe	Übergruppen
I		2				3,0	
II	1					4,0	
III 2A	2	2	1			3,2	
III 2B	6	7		1		3,3	3,1
III 2C		3	1	1		2,4	
IV 3		3		2		2,2	
IV 4		8	3	2	3	2,5	2,4
V 3		1	1		1	2,5	
VI 2			2			2,0	
VI 3				1		1,0	2,2
VI 4		5	3	2		2,3	2,2
Summe Fälle	9	31	11	9	4	64	

Tab.15: Sämtliche Operationen nach Proximaler Humerusfraktur, Röntgenfrühergebnis.

Typ \ y	Anzahl der Fälle mit y Punkten: 4	3	2	1	0	Durchschnittswerte: Gruppe	Übergruppen
I	2					4,0	
II	1					4,0	
III 2A	1	3			1	3,6	
III 2B	6		1	1	6	3,4	3,3
III 2C	1	2			2	3,3	
IV 3		1		1	3	3,0	
IV 4		4	4	5	3	1,9	2,1
V 3	1	1	1			3,0	
VI 2		2				3,0	
VI 3					1		1,9
VI 4		2	1	5	2	1,6	1,6
Summe Fälle	12	15	7	12	18	64	

Tab.16: Sämtliche Operationen nach Proximaler Humerusfraktur, Röntgenspätergebnis.

5. Diskussion

5.1 Bewertung der Anwendung des Klassifikationsschemas nach NEER.

Die Einteilung proximaler Humerusfrakturen nach der Lokalisation und der Anzahl der Bruchstücke erscheint zunächst sinnvoll. Der Grad der Dislokation ist für die Indikation zur Operation entscheidend. Daher ist auch eine exakte Frakturdiagnose von Bedeutung. Die Unterscheidung zwischen vorderer und hinterer Luxation war mit den zur Verfügung stehenden Röntgenaufnahmen nicht zu treffen. Auch intraoperativ scheint dies ohne Belang zu sein, denn differenzierte Repositionsmaßnahmen werden in den OP.-Berichten nicht beschrieben. Anhand der röntgenologischen Frakturdiagnose kann bei den Mehrsegment(-lux.)frakturen keine sichere Indikation für ein bestimmtes vorzuziehendes Operationsverfahren gestellt werden. In der Praxis zeigt sich, daß nicht jede Fraktur ein und desselben Typs mit einem bestimmten Osteosyntheseverfahren behandelbar ist. Eine relativ zuverlässige Prognose ist daher erst unter Einbeziehung der in tabula verifizierten Methode zu stellen. Eine weitere röntgenologische oder anatomische Untergliederung der Frakturtypen erscheint andererseits nicht mehr sinnvoll. Am ehesten kann die zusätzliche Beurteilung der Gelenksfläche für die Prognose und die OP.-Methode von Bedeutung sein, da hier ein schonender Rekonstruktionsversuch durch Bohrdrahtosteosynthese in der Regel nicht mehr möglich sein wird (s. 5.2). Allerdings ordnet NEER die Frakturen mit Beteiligung der Gelenksfläche stets der Gruppe VI zu. Röntgenologisch waren jedoch eine Anzahl von Frakturen mit Gelenksbeteiligung nicht als Luxationsfrakturen zu klassifizieren, sodaß sie in die Gruppe IV eingegliedert wurden.

Offenbar liegen hier differenzierte Frakturmechanismen vor, die nicht regelmässig zur Luxation führen. Es erscheint möglich und sinnvoll, die Beteiligung der Epiphysenfuge in das Schema mit aufzunehmen, die eine Operationsindikation per se darstellt.

5.2 Operative Therapie und Prognose

Von 57 primärversorgten proximalen Humerusfrakturen war bei zwei Fällen die Indikation nicht eindeutig (3,4 %, Gruppe I). Entsprechend wurden hier sehr gute Ergebnisse erzielt (4 Punkte für beide Fälle).

Bei 53 am Haus primärversorgten proximalen Humerusfrakturen kam es zweimal (3,8 %, s. Tab.2) zu Komplikationen im frühen Verlauf in der Gruppe der Mehrsement(-lux.-)frakturen (hier 10 %). In einem Fall handelt es sich um eine Osteomyelitis (operativ revidiert), im anderen um Schädigung des N. axillaris sowie tiefe Infektion (konservativ ausgeheilt). Der Anteil der Komplikationen entspricht in etwa dem bei Paavolainen (2 Wund- und eine tiefe Infektion bei 41 Plattenosteosynthesen) und bei Neer (2 Infektionen bei 43 Osteosynthesen) (30, 31).

Der Operationserfolg hängt zweifellos vom Lebensalter des Patienten ab (s. Tab. 17). Jedoch wird dieses Ergebnis mitbestimmt durch den Umstand, daß Frakturen mit Epiphysenbeteiligung, also im jugendlichen Alter, eine Operationsindikation per se darstellen. Außerdem wird im höheren Alter die Indikation strenger gestellt, sodaß das Durchschnittsalter der Patienten

mit schwereren Frakturen und somit ungünstigeren Heilungschancen höher ist, als das der Patienten mit Zweisegmentfrakturen (s.Tab.1). Die besseren Operationsergebnisse bei jüngeren Patienten sind also nicht allein durch das Lebensalter, sondern auch durch den Frakturtyp bestimmt.

Punkte	4	3	2	1	ø
Fallzahl	25	22	7	3	7
Durchschnittsalter	25,8	42,0	44,6	54,7	58,7

Tab. 17: Klinisches Gesamtergebnis in Abhängigkeit vom Alter der Patienten.

Die Ergebnisse der Gruppe der Zweisegmentfrakturen (II, III 2A - C) sind durchwegs gut bis sehr gut (3,6 Punkte, s.Tab.11).

Die Operationsergebnisse bei Frakturen der Gruppen III - VI sind im Vergleich zu denen bei Paavolainen et al. (27), wo jedoch ausschliesslich Plattenosteosynthesen angewandt wurden, deutlich besser (s.Tab.19). Da sowohl das Bewertungssystem nach NEER, das von Paavolainen verwendet wird, als auch das Bewertungssystem dieser Untersuchung 4 Kategorien kennen, scheint eine Vergleichbarkeit nach Tab.18 möglich.

"Unit score" nach NEER *			Eigenes Bewertungssytem **
100 - 90	(Excellent)	=	3,5 - 2,6
89 - 80	(Satisfactory)	=	3,5 - 2,6
79 - 70	(Unsatisfactory)	=	2,5 - 1,6
69	(Failed)	=	1,5 - 1,0

Tab.18: Vergleichsskala: "Unit score" n. NEER - Eigenes Bewertungssystem.

Gruppe	III	IV	V	VI
Durchschnittsscore * nach NEER bei Paavolainen	89	79	79	76
Punkteäquivalent *	3,5	2,5	2,5	2,0
Eigene Ergebnisse ** (Klin. Gesamterg. nach Tab.2)	3,7	2,7	3,5	2,6

Tab. 19: Vergleich der Ergebnisse von Paavolainen mit den eigenen.

Anmerkungen zu Tab. 18 und 19

* einschliesslich der Bewertung der Anatomie (Röntgenergebnis), die 10 % Anteil an der Gesamtwertung hat.

** ausschliesslich klinisches Ergebnis ohne Bewertung der Anatomie.

Zehn von 27 (37 %) Mehrsegment(lux.-)frakturen mußte man mit Schrauben- bzw. Plattenosteosynthese versorgen, um eine ausreichende Stabilisierung zu erreichen. Eine völlige Wiederherstellung von Funktion und Anatomie scheint bei solchen Verletzungen nicht mehr möglich zu sein. (2,8 bzw. 2,2 Punkte, Tab.2 und 7, Abb.10 und 12).

Unter den verschiedenen Operationsverfahren werden die besten Ergebnisse für die Bohrdrahtfixation nach geschlossener (3,8 Punkte) und offener Reposition (3,6 Punkte) gefunden (s.Abb.11). Bei diesem Operationsverfahren haben die leichteren Frakturen jedoch den größten Anteil.

Auch die Ergebnisse eines gelungenen Rekonstruktionsversuches mittels Bohrdrahtosteosynthese bei 11 von 28 (39 %) Mehrsegment (-lux.)frakturen (IV 3 - 4, V 3, VI 3 - 4) sind, soweit durchführbar, gut (s. Abb. 13 u. 14). Dies bestätigt die von Mockwitz (22) angedeuteten Vorteile der Spickdrahtosteosynthese bei geeigneten Fällen. Zudem ermutigen diese Ergebnisse ebenso, wie die Untersuchung von Meeder (21) dazu, nicht nur bei 2- und 3-Segment-Frakturen (wie Paavolainen) einen zunächst möglichst schonenden Rekonstruktionsversuch zu unternehmen, sondern auch bei schwereren (Lux.-)Frakturen, sofern die Gelenksfläche nicht beteiligt ist. Die Aussage, daß bei Viersegmentfrakturen der primäre prothetische Ersatz vorzuziehen sei (26,27,29) ist nach den vorliegenden Ergebnissen, soweit es die Erfolgschancen eines Rekonstruktionsversuches mit Bohrdrahtosteosynthese betrifft, nicht zu bestätigen. Dabei muß in vergleichenden Überlegungen miteinbezogen werden, daß Neer als Osteosyntheseverfahren die Anwendung von Drahtschlingen, Paavolainen ausschliesslich Plattenosteosynthesen vorzieht.



Abb.10: Klinische Gesamt- und Einzelergebnisse nach Frakturgruppen

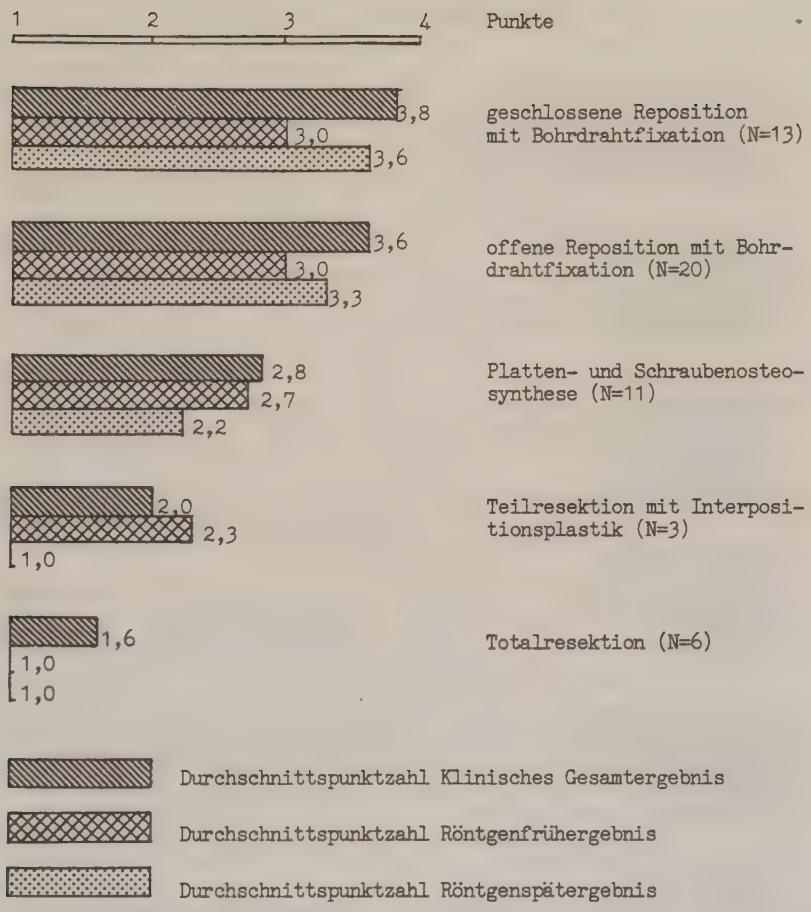

Abb.11: Primärversorgte Proximale Humerusfrakturen, Vergleich der verschiedenen Operationsverfahren in Klinischem Gesamtergebnis, Röntgenfrüh- und -spätergebnis.



Abb.12: Vergleich der Röntgenfrüh- und -spätergebnisse nach Frakturtypen in Gruppen.

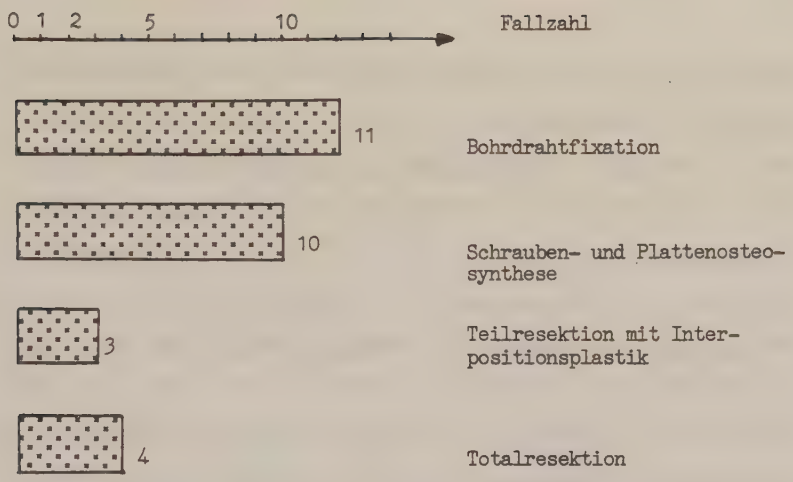

Abb.13: Verteilung der Operationsverfahren bei der Gruppe der Mehrsegment(-lux.-)frakturen.

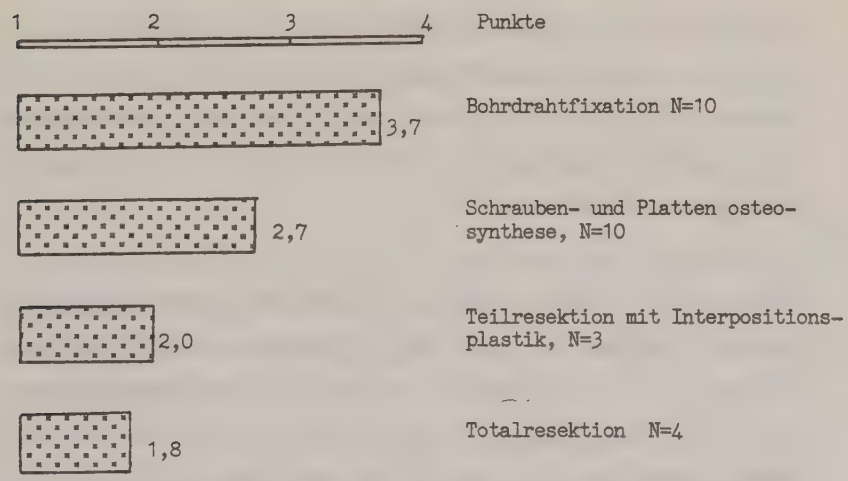

Abb.14: Klinische Gesamtergebnisse der am Haus primärversorgten Mehrsegment(-lux.-)frakturen nach den verschiedenen Operationsverfahren.

Gleichwohl kann kein Vergleich zu den Ergebnissen einer primären prothetischen Versorgung getroffen werden.
Nur in einem Fall wurde eine Endoprothese verwendet (als Sekundäreingriff), wegen Sudeck'scher Dystrophie des gesamten Armes mit unbefriedigendem Ergebnis.

Eine Beteiligung der Gelenkskalotte wurde in 5 von 12 Fällen mit Fraktur IV 4 (42 %) und in 4 von 10 Fällen mit Fraktur VI 4 (40 %) gefunden (Tab.10). Diese Frakturen machten bei drei von neun Fällen eine Nachoperation erforderlich, zwei von 7 Fällen wurden im frühen Verlauf kompliziert (Infektion, Axillarisschädigung). Alle Fälle bedurften einer Schrauben- und Plattenosteosynthese, bzw. einer Teil- oder Totalresektion des Humeruskopfes. Gegenüber der Gruppe der Mehrsegmentluxationsfrakturen ist das klinische Ergenis dieses Kollektivs geringfügig besser (s. Abb.10). Der Vergleich aller Röntgenfrüh- und -spätbefunde macht jedoch deutlich, daß Frakturen mit Kalottenbeteiligung die ausgeprägtesten morphologischen Veränderungen im Sinne von Arthrose bis Destruktion zur Folge haben (s. Abb.12).

Stellt man die Ergebnisse der klinischen und röntgenologischen Untersuchung gegenüber (Abb.11), so fällt auf, daß in der Gruppe der Bohrdrahtosteosynthesen das Röntgenfrühergebnis gegenüber dem -spätergebnis gebessert ist, in den übrigen Gruppen sich aber verschlechtert hat. Eine mögliche Erklärung hierfür wäre die Annahme, daß sich Schädigungen bis zu einem gewissen Schweregrad "ad integrum" restituieren können. Größere Schäden führen zu weiterer, möglicherweise fortschreitender Degeneration, die deutlich sichtbar wird an der Gruppe der Interpositionsplastiken.

Diese führen regelmässig zu Gelenkszerstörung, auch wenn das funktionelle Ergebnis, soweit das aus der geringen Fallzahl geschlossen werden kann, dem der einfachen Totalresektion vergleichbar oder sogar überlegen ist (s.Tab.2 und Abb.14).
Die Untersuchung von Jäger (16) wird damit weitgehend bestätigt, auch wenn nicht ganz sicher ausgeschlossen werden kann, daß es sich zumindest teilweise um identisches Patientengut handelt.

Am schlechtesten schneidet die Gruppe der Totalresektionen ab (1,6 Punkte, Tab.2). Allerdings sind die Fälle hier sehr uneinheitlich bezüglich Operationsindikation (Alter, Frakturtyp). Von sechs Fällen entgingen der vollständigen Auswertung vier wegen hohen Alters, weiterer Erkrankung oder Tod. Die beiden übrigen Fälle verdeutlichen nur, wie unterschiedlich das Ergebnis sein kann (Tab.2, Spalte 6, Zeile 11): Von vier primär (Tab.2) bzw. sekundär (Tab.9) erfolgten Totalresektionen (alle Typ VI 4 mit Beteiligung der Gelenksfläche, also schwerste Verletzungen !) können bemerkenswerterweise zwei ein gutes bis sehr gutes Ergebnis aufweisen.

Dementgegen fand Svend-Hansen (37) bei seinen fünf Humeruskopfresektionen ausschliesslich schlechte Ergebnisse, wobei die Patienten dort durchwegs älter waren (über 50 Jahre) als die Patienten mit gutem Ergebnis dieser Untersuchung.

Die Ergebnisse der Operationen wegen Spätfolgen nach proximaler Humerusfraktur (Tab.9) lagen im Vergleich noch unter den Werten des

Kollektivs der Mehrsegment(-lux.)frakturen und den Frakturen mit Beteiligung der Gelenksfläche (s. Abb.10). Auch der Anteil von postoperativen Komplikationen lag hier am höchsten (2 von 7 Fällen, 28 %)

ZUSAMMENFASSUNG:

64 operierte Frakturen des proximalen Humerus wurden im Nachhinein nach NEER klassifiziert. Es erwies sich, daß die Klassifikation n. NEER die Indikation zur Operation stellen läßt und daß sie Aussagen zur Prognose ermöglicht. Als sinnvoll werden folgende Modifikationen erachtet: 1) Auslassung der Trennung vordere/hintere Luxation, 2) Beteiligung der Gelenksfläche nicht auf Luxationsfrakturen zu beschränken, 3) zusätzliche Beurteilung der Epiphysenfuge bei Kindern und Jugendlichen.
Eine eindeutige Festlegung auf eine bestimmte Operationsmethode ist jedoch nicht möglich, da zusätzlich die intraoperativen technischen Bedingungen beurteilt werden müssen. Schonende Bohrdrahtosteosynthesen zeigten sich, soweit sie durchführbar waren, aufwendigeren Osteosynthesen auch bei schweren Frakturen überlegen. Die Resektion des Humeruskopfes kann bei jüngeren Patienten mit schweren Frakturen gute funktionelle Ergebnisse bringen. Frakturen mit Beteiligung der Gelenksfläche erwiesen sich durchgehend als prognostisch ungünstig.

LITERATUR

1) A i t k e n A., Fractures of the proximal humeral Epiphysis Sug. Clin. N. Amer. 32:1537

2) de A n g u i n , Carlos E., de Anguin, Carlos A., Prostetic Replacement of serious fractures of the proximal Humerus, Shoulder Surgery, Bayley & Kessel 1982

3) A n s o r g P. Graner G. Behandlung und Ergebnisse nach schultergelenksnahen Oberarmbrüchen im Wachstumsalter.

4) A r z i n g e r , Jonasch, Frakturen des proximalen Humerus bei Kindern, Hefte für Unfallheilkunde. 126

5) B e r t e l e G., Spätergebnis der ersten aus isoelastischem Material gefertigten Oberarmprothese, Aktuelle Traumatologie, 1980 10/6

6) B l o u n t W., Knochenbrüche bei Kindern, 1957 Thieme Stuttgart.

7) B o m b a r t M., Moulin A., Danan J. P., Alperovitch R. Traitement par embrochage a foyer ferme des fractures des l'extremité superieure de l'Humerus. Rev. Chir. orthop. Repar. Appar. Mot. 1978 64/3

8) C a b i t z a P., Dellavedova G., Orlandi S., Il gresso pendente nel trattamento elle fratture scomposte del collo omerale. Minerva ortop. 1981 32/7

9) C l i f f o r d P. C., Fractures of the neck of the Humerus A review of the last results. Injury 1980 121/2

10) E n e s - G a i a o F., Zur Indikation und Technik der Spickdrahtosteosynthese bei subkapitaler Humerusfraktur, Hefte zur Unfallheilkunde 126.

11) F l e i s c h e r G. M., Fröhlich P., Die operative Behandlung der subkapitalen Humerusfraktur. Beitr. orthop. traumatol. 1981 28/3

12) G r i m e s D. W., The use of Rushpin fixation in instable upper humeral fracture. A method of blind insertion. Orthop. Rev. 1980 9/4

13) H e i m , Baltenweiler, Checkliste Traumatologie, Stuttgart 1981

14) J a k o b R. P., Ganz R., Proximaler Humerusfrakturen, Helv. Chir. Acta 1982 48/5

15) J ä g e r M., Wirth C. J., Zink W., Rekonstruktive Maßnahmen bei schweren posttraumatischen Funktionsstörungen am Schultergelenk. Hefte zur Unfallheilkunde 170 1984

16) J ä g e r M., Wirth C. J., Luxationstrümmerfrakturen des Humerus. Resektion und Refixation der Kopfkalotte. Unfallheilkunde 1981 84:26

17) J o n a s c h E., Knochenbruchbehandlung bei Kindern, 1982 Berlin.

18) L e e C. K., Hansen H. R. Posttraumatic avascular necrosis of the humeral head in displaced proximal humeral fractures. J. Trauma. 1981 21/9

19) L e n t z W., Meuser P. The treatment of fractures of the proximal humerus. Arch. orthop. traum. surg. 1980 96/4

20) M a g e r l F. Osteosynthesen im Bereich der Schulter. Helv. Chir. Acta 41.225 1974

21) M e e d e r P. J., Weise K., Wentzensen A. Technik und Ergebnisse einer operativen Therapie bei Humeruskopfluxationsfraktur des Erwachsenen. Aktuelle Traumatol. 1980 10/4

22) M o c k w i t z J., Schellmann W. D. Operative und konser vative Behandlung der Oberarmkopf(trümmer)brüche. Aktuelle Traumatologie 1978 8/2

23) M ü l l e r , Allgöwer, Manual der Osteosynthese, 2. A. 1977

24) M ü l l e r H. A., Walde H. J., Möglichkeiten der operativen Behandlung proximaler Humerusfrakturen und ihre Ergebnisse. Chir. Praxis 1980 27:257

25) M ü l l e r H. A., Koundsi F., Osteosynthese von Humeruskopf und -halsfrakturen. Akt. Traumat. 78 8/2

26) N e e r C. S. Displace proximal humeral fractures. J. Bone Joint Surg. 52a 1077-1089, 1970

27) P a a v o l a i n e n P., Bjorkenheim J. M. Slatis P., Paukku P., Operative treatment of severe proximal humeral fractures. Acta Orthop. Scan. 1983 54/3 (374-349)

28) D e P a l m a A., Surgery of the Shoulder, Philadelphia 1983

29) P o s t M., The Shoulder. Surgical and nonsurgical Management. Philadelphia 1978.

30) R i v e r o S., La Riduzione a cielo coperto e l'osteosintesi percutanea nelle fratture scomposte del collo chirurgico dell'omero. Minerva ortop. 78 29/10

31) R ü t e r A. Burri C., Schulterprothesen in der Traumatologie. Hefte zur Unfallheilkunde 126

32) S c h e c k M., Surgical treatment of nonunions of the surgical neck of the humerus. Clin. orthop. relat. res. 1982 167

33) S c h l o s s e r V. Kuner E., Traumatologie Stuttgart 1980

34) S c h w a r z k o p f W., Kirschner P. Die Stabilisierung der instabilen subkapitalen Humerusfraktur mit Rushpins. Orthop. Prax. 1981 17/6

35) S c h w i e g e r G., Ludolph E. Frakturen des Schultergelenkes. Unfallchirurgie 1980 6/4

36) S o s n a A. The reconstruction of fragmented fractures of the upper humerus. An personal surgical technique. Acta chir. orthopd. traumatol. Chech. 1979 46/3

37) S v e n d - H a n s e n H., Displaced Humeral Fractures-Results if Non Prosthetic Treatment. in: Shoulder Surgery Ed. by Bailey & Kessel 1982

38) T o n g s h e n g :, Tongb Z., Jiagu Y et al.,Fracture of the surgcal neck of the humerus treatet with combined Chinese traditional and western manipulation. Acta acad. Med. Wuhan 1982 2/1

39) T r o j a n E., Die konservative Behandlung der Verrenkungsbrüche des Oberarmkopfes. Hefte zur Unfallheilkunde 126

40) W a h l D., Frakturen am proximalen Humemrus bei Kindern. Beitr. orthop. Traumatol. 1982 29/7

41) W e i g a n d H., Ritter G., Marcus C., Die Resektion des Oberarmkopfes als plastisches Verfahren bei Luxationsfrakturen. Hefte zur Unfallheilkunde 126

42) W e i s e K., Meeder P. J., Wentzensen A., Indikationen und Operationstechniken bei der Osteosynthese von Oberarmkopfluxationsfrakturen der Erwachsenen. Langenbeck Arch. Chir. 1980 351/2

43) W i t t A. N., Therapie der frischen und veralteten Schultergelenksluxation. Hefte zur Unfallheilkunde 126.

44) W ö r s d ö r f e r O., Magerl F., Operative Behandlung der proximalen Humerusfraktur. Hefte zur Unfallheilkunde 126

45) W ö r s d ö r f e r O., Klassifizierung der proximalen Humerusfrakturen. Hefte zur Unfallheilkunde 126

Dank

schulde ich Herrn Professor Dr. Keyl für die Überlassung des Themas und die Betreuung der Arbeit, meiner Frau Marie-Luise für Vermittlung und Ermutigung, Frau Vogelgsang für die Ausführung der Reinschrift, sowie meinem Vater für Übernahme der Vervielfältigung.

A N H A N G

F R A G E B O G E N

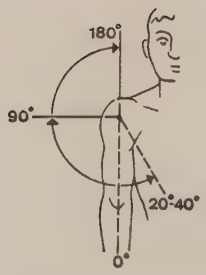

1 Bitte zeichnen Sie hier ein, wie weit Sie den gestreckten Arm seitwärts in die Höhe, wenn möglich bis über den Kopf heben können.

2 Bitte zeichnen Sie hier ein,wie weit Sie die hier von beiden Armen gezeigte Bewegung mit dem verletzten Arm ausführen können.

3 Kreuzen Sie bitte hier das Ausmaß der Bewegungseinschränkung aus Ihrer Sicht an:

O Keine Einschränkung
O Geringe Einschränkung (endgradig)
O Mittelmäßige Einschränkung(ca. die Hälfte des gesunden Armes)
O Erhebliche Einschränkung (hier auch Schultersteife)

4 Geben Sie bitte hier das Ausmaß Ihrer Beschwerden an:

O Keine Beschwerden
O Geringe Beschwerden(z.B. Wetterfühligkeit,Schmerz bei extremer Belastung)
O Deutliche Beschwerden(beim Liegen auf der Schulter,b.mittlerer Belastung)
O Starke Beschwerden(bei jeder Bewegung,Dauerschmerz)

5 Wie schätzen Sie die Kraft im vergleich zum gesunden Arm ein?

O Voll
O Gering eingeschränkt
O Spürbar eingechränkt
O Weitgehend eingeschränkt

6 Welche Tätigkeit übten Sie vor der Verletzung aus?.....

Welche nach der Verletzung?.....

7 Welche Sportart übten Sie vor der Verletzung aus?.....

Welche Sportart heute?.....

8 Wurden Sie nach der Operation in unserer Klinik später nochmals operiert?

Wenn ja, welche Operation?.....

Für die gewissenhafte Bearbeitung des Fragebogens und die prompte Rückleitung bedanken wir uns herzlich.

A 1

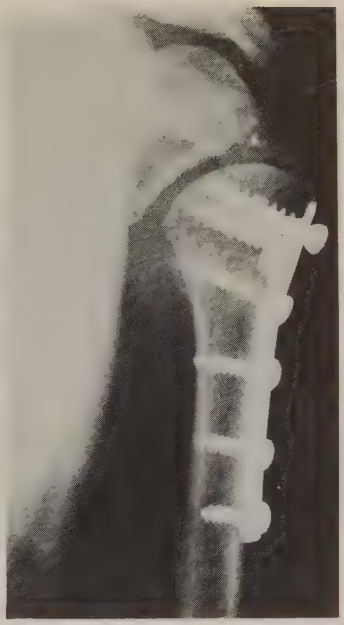

A 2

A 3

Fallbeispiel A:
Pat. 53 Jhr.,m.,Frakturtyp IV 4 mit Beteiligung der Gelenksfläche, primäre Schrauben- und Plattenosteosynthese.

Ergebnis: Kl.Gesamt: 1,Schmerz: 1 Beweglichkeit: 1,Kraft: 2,Rö.-Früh.: 3,Rö.-Spät.: 1.

Entsprechend dem Röntgenbefund (Nekrose des Humeruskopfes) wurde ein schlechtes Kl.Gesamtergebnis erzielt.

A 1: Unfallbild, A 2: 6 Wochen nach Osteosynthese, A 3: 21 Monate nach dem Unfall.

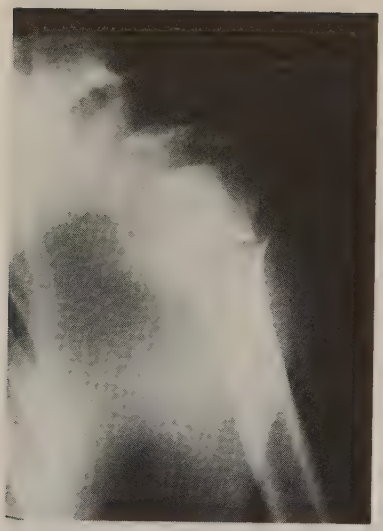

B 1

B 2

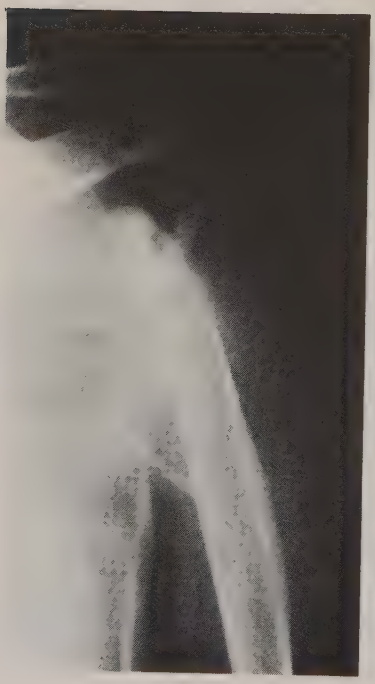

B 3

Fallbeispiel B:
Pat. 44 Jhr.,m.,Frakturtyp IV 4 mit Beteiligung der Gelenksfläche, primäre Schrauben- und Plattenosteosynthese,kompliziert durch tiefe Wundinfektion, sekundäre Resektion des Humeruskopfes.

Ergebnis: Kl.Gesamt: 3, Schmerz: 4 Beweglichkeit: 2, Kraft: 2, Rö-Früh.: 2, Rö.-Spät.: 1.

Trotz Komplikation und Nachresektion des Humeruskopfes wurde ein relativ gutes Gesamtergebnis erzielt.

B 1: Unfallbild, B 2: 5 Wochen nach Osteosynthese, 5 Monate später Resektion des Humeruskopfes, B 3: 23 Monate nach Resektion,

C 1

C 2

C 3

Fallbeispiel C:
Pat. 45 Jhr.,m.,Frakturtyp IV 4, primäre perkutane Bohrdrahtfixation.

Ergebnis: Kl.Gesamt: 4, Schmerz: 4, Beweglichkeit: 4, Kraft: 4, Rö-Früh.: 3, Rö.-Spät.: 3.

Bei gelungener geschlossener Reposition und Minimalosteosynthese mit perkutanen Bohrdrähten hervorragendes Ergebnis.

C 1: Unfallbild, C 2: 7 Wochen nach Operation, C 3: 10 Monate nach dem Unfall.

D 1

D 2

D 3

Fallbeispiel D:
Pat.37 Jhr.,w.,Frakturtyp IV 4, primär offene Reposition mit Bohrdrahtfixation.

Ergebnis: Kl.Gesamt: 3, Schmerz: 3, Beweglichkeit: 3, Kraft: 4, Rö-Früh.: 3, Rö.-Spär.: 3.

Bei schwerer Fraktur und Minimalosteosynthese gutes Ergebnis.

D 1: Unfallbild, D 2: 4 Wochen nach der Operation, D 3: 25 Monate nach dem Unfall.

LEBENSLAUF

geboren am 16.04.1954 in München als Sohn von Günther und Helga Eisen, geb. Wehner.

1960 - 1964	Volksschule in München
1964 - 1973	Besuch des Alten Realgymnasiums in München, des Peutinger-Gymnasiums in Augsburg und des Wittelsbacher Gymnasiums in München.
1973 - 1976	Studium der Naturwissenschaften und der Philosophie an der Ludwig-Maximilians-Universität in München.
1976	Halbjähriges Praktikum im sozialpsychiatrischen Zentrum d. DPWV in München
1976 - 1977	Studium der Medizin an der Universität Heidelberg und Ärztliche Vorprüfung.
1977 - 1981	Studium der Medizin an der Ludwig-Maximilians-Universität und L - III. Abschnitt der Ärztlichen Prüfung sowie Approbation als Arzt.
1982 - 1983	Assistenzarzt an der chirurgischen Abteilung des Kreiskrankenhauses Freilassing.
1983 - 1984	Assistenzarzt der Klinik für Dynamische Psychiatrie in München.
seit 01.09.84	Assistenzarzt der Privatklinik Dr. Schlemmer in Bad Wiessee